Enfermedades de la mucosa bucal

J Billet
O Malard
MH Tessier
C Beauvillain de Montreuil

Resumen. – Las enfermedades de la mucosa bucal son tan numerosas que sería ilusorio pretender describirlas en su totalidad. La multiplicidad de aspectos y de causas de las lesiones puede dificultar el diagnóstico. Por lo tanto, se debe saber analizar la lesión elemental, recurriendo en ocasiones al examen general y/o dermatológico y, en algunos casos, a los exámenes complementarios de laboratorio y anatomopatológicos. Se estudian las principales enfermedades de la mucosa bucal: queratosis, ulceraciones, lesiones ampollosas, tumorales, infecciosas, medicamentosas y sistémicas.

© 2003, Elsevier SAS, París. Todos los derechos reservados.

Palabras clave: mucosa bucal, queratosis bucal, estomatitis, dermatitis ampollosa, aftosis, síndrome pie-mano-boca, enfermedad de Behçet.

Introducción

La importancia de conocer las enfermedades de la mucosa bucal reside en que las lesiones observadas, aunque pueden tener una causa local, con frecuencia forman parte de una afección general y pueden ser la primera manifestación de la misma.

Las lesiones se pueden advertir de manera fortuita por el paciente mismo, durante un examen clínico de rutina con motivo de un chequeo general o en una consulta por manifestaciones clínicas específicas: dolor, hemorragia, etc.

La anamnesis permite determinar con precisión la forma de comienzo, la evolución, la presencia o la inexistencia de manifestaciones locales o generales así como los antecedentes (tabaco, alcohol y medicamentos). Además, las características de la lesión pueden haberse modificado por aplicación de tópicos o por el hecho de que la misma evoluciona en un medio séptico como la cavidad bucal.

El estudio de la lesión elemental comienza por la exploración: se analiza tipo de lesión (ulceración, erosión, vesícula, ampolla, queratosis y pigmentación), localización, tamaño, forma, contornos, bordes, fondo, cantidad y distribución, así como la totalidad de la mucosa bucal. La palpación proporciona datos acerca de la consistencia y en algunos casos permite desencadenar dolor o hemorragia.

Conforme al diagnóstico preliminar, el examen local se puede ampliar con examen general, estudios complementarios (hemograma, búsqueda de anticuerpos, de diabetes, de inmunosupresión, etc.). En algunos casos también es necesario practicar una biopsia que incluya tejido sano y enfermo en la misma toma, o una biopsia, alejada de la lesión, con técnica de inmunofluorescencia tras sospechar origen autoinmunitario como en algunas afecciones ampollosas.

Jacques Billet : Stomatologiste, ancien assistant des Hôpitaux.
Service de stomatologie et de chirurgie maxillo-faciale.
Olivier Malard : Oto-rhino-laryngologiste, assistant-chef de clinique.
Service d'oto-rhino-laryngologie et de chirurgie cervico-faciale.
Marie-Hélène Tessier : Dermatologue, ancien praticien hospitalier.
Claude Beauvillain de Montreuil : Oto-rhino-laryngologiste, professeur des Universités, chef du service d'oto-rhino-laryngologie et de chirurgie cervico-faciale.
Centre hospitalier universitaire de Nantes, Hôtel Dieu, BP 1005, 44093 Nantes cedex, France.

Queratosis

Las queratosis de la mucosa bucal fueron agrupadas durante mucho tiempo con la denominación de leucoplasia (lesión blanca).

DIAGNÓSTICO DIFERENCIAL

Por definición, el diagnóstico diferencial incluye a todas las lesiones blancas de la mucosa bucal que, histológicamente, no corresponden a una queratosis.

■ *Placa pultácea*

Está compuesta por células epiteliales descamadas que se desprenden con facilidad. La superficie mucosa subyacente es normal o eritematosa y la causa de la lesión es básicamente mecánica por falta de renovación fisiológica.

■ *Lengua saburral*

Se caracteriza por la presencia de una sustancia blanquecina en la cara dorsal de la lengua. El rascado permite remover parcialmente dicha sustancia. También aquí las causas son sobre todo mecánicas y están vinculadas a la disminución de la renovación fisiológica (alimentación blanda, sequedad bucal, bloqueo intermaxilar, tumor, etc.).

La lengua saburral puede tomar un color negro y velloso como consecuencia del desarrollo de bacterias o levaduras

cromógenas, favorecido por enjuagues bucales oxidantes, antibióticos o xerostomía (por ejemplo, secundaria a irradiación cervical). También puede obedecer a una erosión mecánica provocada por la aplicación local de antimicóticos. La llamada lengua negra puede provocar una pigmentación de los dientes, independientemente del desarrollo de caries.

■ *Línea oclusal de la mucosa yugal*

Se trata de un relieve lineal ubicado a media altura en la cara interna de las mejillas, frente al plano de oclusión molar-premolar. Es más o menos acentuada y se observa con mayor frecuencia en personas obesas.

■ *Leucoedema*

La mucosa, sobre todo en su localización yugal, muestra un aspecto jugoso y opalescente con desaparición de la red capilar. La afección es difusa pero la consistencia se mantiene normal. No tiene tratamiento.

■ *Manía de mordisqueo repetido*

Se manifiesta por una mucosa de aspecto macerado y blanquecino, que muestra pequeños cortes superficiales y se acompaña de descamación epitelial. Se observa sobre todo en personas ansiosas.

■ *Gránulos de Fordyce*

Corresponden a glándulas sebáceas heterotópicas que se presentan como pequeñas neoformaciones redondeadas de 1 a 2 mm, de color amarillento, ligeramente prominentes y aisladas o agrupadas en placas. Se localizan principalmente en la mucosa del labio superior, donde se disponen en forma de banda más o menos ancha, y en la mucosa yugal adyacente a los molares.

■ *Glositis exfoliativa marginal (lengua geográfica)*

Corresponde a una distrofia lingual que se transmite de modo autosómico dominante con penetración incompleta. Morfológicamente consiste en zonas sin papilas, de contornos circinados, habitualmente delimitadas por un ribete blanco y localizadas en la cara dorsal y los bordes de la lengua. La evolución se caracteriza por cambio de aspecto y de forma repentinamente. La mucosa es blanda y en general indolora. Esta afección puede acompañarse de psoriasis. No tiene tratamiento y se debe tranquilizar a los pacientes con respecto a la naturaleza benigna de las lesiones.

■ *Lengua arrugada (lengua escrotal)*

Parece estar relacionada con la glositis exfoliativa, precediéndola o acompañándola, y tiene el mismo origen genotípico. Se caracteriza por la presencia de numerosos surcos de profundidad variable en la cara dorsal de la lengua, la cual toma un aspecto cerebriforme. Por lo general es indolora, aunque el desarrollo de microorganismos en el fondo de los surcos puede provocar irritación local y dolor, en cuyo caso se justifica la prescripción de antimicóticos de aplicación local. También se la observa en el síndrome de Melkersson-Rosenthal, el síndrome de Down (trisomía 21), el síndrome EEC *(ectodactily ectodermal displasia clefting syndrome)* y el síndrome de Coffin-Lowry.

FORMAS ETIOLÓGICAS

Es común clasificar las queratosis en reactivas (antiguamente leucoplasias), infecciosas, tóxicas, sintomáticas (de algunas afecciones dermatológicas), congénitas y tumorales.

■ *Queratosis reactivas*

Por factor irritante exógeno

Traumático: de origen dental o protésico (cf. infra).

Físico: excepcional, de aspecto liquenoide y relacionado con el galvanismo por bimetalismo en presencia de elementos protésicos antagonistas (metales diferentes). Se localiza en la mucosa yugal, en zona adyacente a la del agente causal.

Químico: las personas que mascan tabaco pueden desarrollar queratosis en el vestíbulo inferior. En los fumadores, en cambio, prevalece un origen mixto: químico y térmico. En el labio inferior la lesión se presenta como un área blanquecina, sin brillo, entarimada, de grosor variable y contorno redondeado, que dibuja el emplazamiento del cigarrillo y que a menudo se acompaña de una lesión idéntica en el labio superior *(fig. 1)* y, en ocasiones, en la parte anterior del suelo de la boca. Esta lesión es característica de quienes acostumbran sujetar la colilla entre los labios. La lesión se atenúa en pocas semanas si el paciente deja de fumar, pero el potencial degenerativo justifica un seguimiento muy estricto. En más del 15 % de los casos se desarrollan carcinomas a partir de una lesión precancerosa. Una forma palatina muy particular es la uranisconitis glandular *(fig. 2)*, típica de los fumadores de pipa, que se caracteriza por el aspecto blanquecino y engrosado de la mucosa, sobre la cual se observan lesiones poligonales de diámetro reducido, ligeramente elevadas y con una depresión puntiforme central de color rojo, correspondiente al orificio de una glándula salival accesoria.

Por factor irritante endógeno

Las cicatrices y los tumores linguales benignos submucosos (tumor de células granulosas de Abrikossoff, angioma, diapneusis, etc.) pueden ser también causas de queratosis reactivas.

■ *Queratosis infecciosas*

Se observan en las candidiasis crónicas, en las manifestaciones secundarias y terciarias de la sífilis y en la tuberculosis.

■ *Queratosis tóxicas*

Una combinación de lesiones liquenoides y queratósicas se puede observar durante tratamientos con penicilamina, antipalúdicos de síntesis, fenotiacina, betabloqueantes, sales de oro, alopurinol, captopril, alfametildopa, etc.

■ *Queratosis sintomáticas de afecciones dérmicas*

Liquen

El liquen *(fig. 3)* es una enfermedad cutaneomucosa crónica con numerosas formas clínicas: reticulada y dendrítica (la más característica), puntiforme, en mancha (sobre todo en la lengua), en placa y en napa. Las localizaciones pueden ser múltiples: lingual, yugal, gingival, labial, e incluso genital y cutánea. Las formas ampollosa y pigmentada son más infrecuentes. Algunos líquenes tienen potencial degenerativo: es el caso de los que toman forma atrófica, erosiva o hiperqueratósica y que, por lo tanto, necesitan seguimiento estricto. Aunque su origen es desconocido, podría tratarse de una reacción inmunológica de la unión dermoepidérmica, tal como sugiere la reacción del injerto contra el huésped en caso de aloinjertos de médula ósea. El síndrome de Grinspan agrupa liquen erosivo, diabetes e hipertensión arterial. El tratamiento se basa en corticoterapia local en caso de liquen activo (eritema y erosión) y más excepcionalmente en corticoterapia general en las formas mayores de líquenes erosivos.

1 *Queratosis labial en espejo por contacto prolongado de cigarrillo.*

2 *Uranisconitis glandular.*

3 *Liquen hiperqueratósico en napa del dorso lingual con aspecto atrófico central. Requiere seguimiento estricto.*

Lupus eritematoso

El lupus eritematoso es una enfermedad autoinmunitaria *(fig. 4)*. La forma discoide es la más frecuente y consiste en una lesión cutaneomucosa característica: mácula roja seudoatrófica, ocasionalmente cubierta por queratosis puntiforme y circunscrita por lesiones liquenoides muy orientadoras cuando se disponen en forma de estrías radiadas.

Esclerodermia

En la forma circunscrita localizada, las lesiones se presentan en bandas (esclerodermia en «sablazo») verticales de aspecto cicatrizal, que se localizan con mayor frecuencia en la región alveolar.

Dermatomiositis

Es una polimiositis que se acompaña de manifestaciones cutáneas y mucosas: manchas queratósicas puntiformes y red liquenoide.

4 *Lupus eritematoso en la cara interna de la mejilla.*

Queratosis hereditarias

El nevo esponjoso blanco de Cannon *(white-sponge naevus)* es una anomalía de la mucosa bucal que se transmite de modo autosómico dominante. Las características de la mucosa son: color blancogrisáceo, aspecto arrugado y esponjoso, flexibilidad normal y descamación habitual en colgajos.

El angioqueratoma de Mibelli está constituido por pápulas telangiectásicas de superficie hiperqueratósica que se localizan en los miembros. Las lesiones mucosas son infrecuentes y presentan las mismas características que las cutáneas. Se parecen a las lesiones queratósicas mucosas de las genodermatosis queratósicas, disqueratósicas o poliqueratósicas.

Queratosis tumorales

El *papiloma* es un tumor epitelial benigno de origen viral *(human papilloma virus)*, color blanco, por lo general único, bien circunscrito, exofítico y pediculado o sésil.

La *papilomatosis oral florida (proliferative verrucous leucoplasia)* forma parte de las queratosis bucales precarcinomatosas más frecuentes. Se caracteriza por placas compuestas por vellosidades finas, rosadas, bien delimitadas, flexibles, no induradas, dispuestas en relieve con respecto al plano de la mucosa adyacente y, con frecuencia, cubiertas por áreas hiperqueratósicas de color blanco. Con motivo de su elevado potencial degenerativo, dichas placas deben ser extirpadas.

La *eritroplasia* muestra el mismo potencial degenerativo. El aspecto es el de una placa roja asintomática cuya superficie lisa o aterciopelada está cubierta por manchas queratósicas superficiales o periféricas.

Ulceraciones

ULCERACIÓN ÚNICA

■ *Ulceración de origen traumático*

Es muy frecuente y a menudo dolorosa. Por lo general se localiza en los bordes de la lengua, frente al agente causal (diente partido, prótesis dental, etc.) y toma la forma del mismo. Los bordes son blandos y regulares y pueden desarrollar una reacción queratósica periférica. El fondo es de color rosado y a veces está cubierto por exudado. La base es blanda, no se observa hemorragia por contacto y la adenopatía satélite es frecuente. La curación debe tener lugar unos diez días después de suprimir la causa; de no ser así, se impone la práctica de una biopsia. La causa dental se detecta en pacientes con ulceración trófica lingual (pacientes inmovilizados en cama) y en caso de mordedura de la lengua durante una crisis epiléptica. La enfermedad de Riga-Fede es una ulceración que se observa en lactantes, en quienes los incisivos inferiores provocan irritación crónica de la cara inferior de la lengua *(fig. 5)*.

5 *Enfermedad de Riga-Fede.*

6 *Histiocitosis langerhansiana de localización palatina frente a la región molar.*

■ ***Ulceración neoplásica***

El carcinoma epidermoide de la mucosa bucal suele formar parte de un cuadro de intoxicación alcohólica y tabáquica. Macroscópicamente puede tomar diversos aspectos: ulcerado, proliferativo, ulceroproliferativo, infiltrante y superficial. La induración y la hemorragia por contacto son características. El diagnóstico positivo se basa en el examen anatomopatológico. Los tumores no epiteliales (sarcomas) son más excepcionales.

■ ***Histiocitosis X o histiocitosis langerhansiana***

Se presenta como una ulceración bien específica, atónica, no inflamatoria, en sacabocados, causante de alveólisis y movilidad dental *(fig. 6)*. La afección puede ser multifocal. La imagen radiológica es característica: osteólisis de límite bien definido y sin reacción perióstica uni o multilocular extendiéndose por fuera de los vértices dentales.

■ ***Sialometaplasia necrotizante***

Es una ulceración de bordes bien definidos, rodeada por un collar eritematoso, con fondo necrótico, no hemorrágica y localizada en el paladar óseo de personas con antecedentes de consumo de alcohol y tabaco. La cicatrización se produce en 4 a 10 semanas.

■ ***Ulceración necrótica***

Cualquier necrosis bucal que no dependa de causas locales (anestesia local, traumatismo quirúrgico, quemadura por electricidad, etc.) debe despertar la sospecha de una causa general grave: metabólica (diabetes, cirrosis, etc.), vascular (necrosis lingual de la arteritis gigantocelular de Horton) o hemática (leucemia, neutropenia, etc.). Las crisis de lupus eritematoso sistémico pueden mostrar, como manifestación inicial o como signo acompañante, una ulceración poco dolorosa del paladar duro, rodeada por una zona queratósica (criterios de la *American Rheumatology Association*, 1982).

ULCERACIONES MÚLTIPLES

■ ***Estomatitis ulcerosa***

Las ulceraciones son dolorosas, de bordes irregulares, sangran con facilidad, se localizan en el borde gingival, decapitan las lengüetas interdentales y van acompañadas por adenopatías satélites. Las recidivas nivelan las lengüetas interdentales y provocan alveólisis. En las formas graves se observan ulceraciones con fondo sanioso en las mejillas y el paladar, acompañadas por signos funcionales acentuados (dolor, halitosis, hipersialorrea, estomatorragia, etc.). La causa es local (evolución de las muelas del juicio) y la favorecen factores generales (higiene bucal deficiente, tabaquismo e inmunosupresión). El tratamiento con antibióticos procura una cicatrización rápida.

■ ***Aftas***

Cualquiera que sea la forma clínica de las mismas, la lesión elemental es una ulceración redonda u oval dolorosa y de bordes regulares, cuyo fondo toma un aspecto de «mantequilla fresca» y está rodeada por un ribete inflamatorio que asienta sobre una mucosa sana no infiltrada. No se acompaña de adenopatía satélite.

Aftosis simple

El brote está constituido por uno o varios elementos de 2 a 5 mm que se curan de manera espontánea en 8 a 10 días. Esta forma puede progresar en forma de accesos, con períodos de latencia más o menos prolongados.

Aftosis múltiple

El brote consta de muchos elementos, en ocasiones confluentes. Es una afección invalidante y se acompaña de lengua saburral. La curación también se produce de manera espontánea en unos 10 días y existe la posibilidad de recidiva.

Aftosis miliar

En este caso las lesiones son numerosas y puntiformes. Esta forma se debe distinguir de la estomatitis herpética de primoinfección.

Aftosis gigante (periadenitis de Sutton)

Los elementos son de gran tamaño, tienen fondo necrótico y evolucionan durante varias semanas hasta producir brida o pérdida de sustancia cicatrizal.

Enfermedad de Behçet

Es una enfermedad del adulto joven que se caracteriza por manifestaciones clínicas múltiples: aftosis bucal, genital, lesiones cutáneas (seudofoliculitis, aftas cutáneas y eritema nudoso), manifestaciones vasculares (trombosis), lesiones nerviosas (encefalitis), articulares (artritis) y oculares (iritis, uveítis y queratitis).

Tratamiento

En las formas simples el tratamiento es sintomático (aplicación de tópicos). En las formas más invalidantes y después de descartar el diagnóstico de herpes, se indican enjuagues bucales a base de calmantes y corticoides. El problema terapéutico más difícil es el de las recidivas: se indica inosina con acedobeno y dimepranol (Isoprinosina), que tiene propiedades inmunoestimulantes, primero en dosis de 8 comprimidos por día durante 6 días, y después en dosis de 8 comprimidos por día, 2 días por semana y durante 6 semanas, a lo que se agrega colchicina en dosis de 1 mg por día durante 3 meses. El tratamiento se puede repetir dos veces por año. En las formas resistentes al tratamiento mencionado se indica

talidomida, recordando que el riesgo teratogénico y neurotóxico de la misma exige que sólo se administre en servicios hospitalarios autorizados.

■ *Enfermedad de Crohn*

La ileítis segmentaria granulomatosa puede ir acompañada por manifestaciones bucales específicas y, en ocasiones, reveladoras de la enfermedad: macroqueilia granulomatosa, lesión nodular, lesión ulcerada lineal y nódulo elevado en «empedrado», en particular en la mucosa labial y lingual.

■ *Infecciones víricas*

Herpangina

Es una enfermedad producida por el virus coxsackie A4. Está constituida por ulceraciones aftoides en el paladar blando, un síndrome infeccioso y, en ocasiones, hipertrofia parotídea.

Síndrome pie-mano-boca

Se observa en la infancia y lo causa el virus coxsackie A16. Se caracteriza por lesiones mucosas aftoides y lesiones cutáneas (vesículas) localizadas en las extremidades (yema de los dedos y caras laterales de manos y pies).

Herpes

Lo causa el virus del herpes simple y se caracteriza por vesículas agrupadas en ramillete sobre una base inflamatoria. Las vesículas de la cavidad bucal se rompen rápidamente, provocan una erosión superficial de contorno micropolicíclico y se acompañan de adenopatías satélites. La primoinfección herpética ocurre habitualmente en la infancia. El cuadro clínico es manifiesto e incluye gingivoestomatitis aguda, numerosas erosiones difusas en la mucosa bucal, a veces confluentes, en cuyo caso se observan lesiones extensas de contornos micropolicíclicos. Se observa lengua saburral y con frecuencia adenopatías satélites. Los signos funcionales (dolor, disfagia, sialorrea, etc.) y los signos generales (fiebre, reacción meníngea, etc.) son acentuados. Además de las lesiones mucosas, muy a menudo se observan «ramilletes» herpéticos típicos alrededor de los labios. La enfermedad cura de manera espontánea en unos 10 días. El tratamiento es sintomático: antálgicos, antipiréticos, antisépticos locales y aciclovir.

Varicela

Es causada por un virus del grupo herpes (virus de la varicela-zoster). Las manifestaciones mucosas (erosiones superficiales) pueden acompañar a las manifestaciones cutáneas.

Herpes Zoster

Se caracteriza por una erupción eritematovesicular dolorosa de distribución unilateral y radicular, que evoluciona en forma de accesos y se acompaña de adenopatías satélites. Las lesiones mucosas se observan en la zona de la segunda rama del trigémino (mucosa palatina y vestíbulo superior), de la tercera rama del trigémino (vestíbulo inferior por delante de la región premolar, así como la mitad del suelo y el borde lateral de la lengua). Las lesiones cutáneas se observan en los territorios correspondientes a las dos ramas del trigémino mencionadas.

Otras

Ante ulceraciones aftoides (encías y mejillas) se debe pensar en una primoinfección por el virus de la inmunodeficiencia humana (VIH). El cuadro clínico se completa con fiebre, disfagia y poliadenopatías.

Ampollas

ERITEMA MULTIFORME

En el eritema multiforme, la afección mucosa es difusa y se caracteriza por ampollas predominantes en zona labial y bucal anterior. Las erosiones son difterioides, están rodeadas por franjas epiteliales necróticas asociadas a manifestaciones funcionales acentuadas. También es posible observar afección nasal, faringoesofágica, genitourinaria y conjuntival. Las lesiones cutáneas son eritematosas y ampollosas en forma de «escarapela», y se localizan de preferencia en manos, muñecas, codos y rodillas. Algunas formas menores se localizan en la mucosa bucal y producen lesiones leves, a diferencia del síndrome de Stevens-Johnson que se caracteriza por la intensidad de la afección mucosa, la repercusión general y la posibilidad de observar manifestaciones mucosas oculares, genitales, pulmonares, neurológicas, articulares y cardiovasculares. La búsqueda etiológica se orienta hacia causas infecciosas (herpes) o medicamentosas (sulfamidas, antiinflamatorios, ácido acetilsalicílico, etc.). La forma más extrema es el síndrome de Lyell (toxidermia).

ENFERMEDADES AUTOINMUNITARIAS

■ *Pénfigo vulgar*

En dos tercios de los casos comienza con lesiones bucales que pueden ser la única manifestación durante varios meses. Las ampollas predominan en las zonas de roce (parte posterior de las mejillas, velo del paladar, labio y lengua), se rompen y se convierten en erosiones dolorosas rodeadas por colgajos epiteliales. Las lesiones cutáneas son más tardías y aparecen en piel sana; se trata de ampollas blandas de borde despegado, que tras rotura se convierten en costras. El signo de Nikolski orienta el diagnóstico (desprendimiento cutáneo o mucoso por presión digital en dirección tangencial), pero el diagnóstico de certeza se establece mediante la biopsia que posibilita el análisis anatomopatológico y el examen con inmunofluorescencia (ampollas intraepidérmicas).

■ *Ampollas subepidérmicas*

Penfigoide bucal tipo I de Kuffer (penfigoide ampolloso)

La lesión mucosa excepcionalmente es reveladora y predomina en la cara interna de labios, mejillas y paladar blando, respetando la mucosa que cubre el plano óseo. Las ulceraciones postampollosas tienen fondo blanco, fibrinoso y rodeado por collar inflamatorio. Las ampollas cutáneas se desarrollan sobre placas urticáricas pruriginosas y afectan al abdomen y a los pliegues de flexión de los miembros en forma simétrica. El examen anatomopatológico y la inmunofluorescencia posibilitan el diagnóstico (ampollas subepidérmicas).

Penfigoide bucal tipo II de Kuffer (penfigoide cicatrizal)

Es el más frecuente. Afecta sobre todo a mujeres en período premenopáusico. La lesión mucosa predomina en la encía fija y conforma el cuadro de la «gingivitis descamativa superficial». El signo de la pinza (Delaire) tiene gran valor diagnóstico, ya que permite despegar un colgajo de epitelio en la periferia de las lesiones gingivales. Las formas extendidas a la mucosa bucal, ocular, nasal, traqueal o esofágica son más excepcionales. La evolución cicatrizal provoca atrofia gingival con alveólisis. En las formas difusas puede observarse fibrosis en los pilares del velo o sinequias oculares, nasales, esofágicas o traqueales, que a su vez son motivo de secuelas funcionales graves.

Tumores diversos

En la cavidad bucal pueden observarse tumores benignos de todo tipo (lipomas, osteomas, etc.). Aquí sólo se describen los más específicos.

TUMORES DE LAS GLÁNDULAS SALIVALES ACCESORIAS

Las glándulas salivales accesorias están diseminadas en la mucosa bucal. Además de la glándula sublingual, existen cuatro localizaciones principales: cara endobucal de los labios, alrededor del orificio del conducto parotídeo (Stenon) en las mejillas, cara ventral de la punta de la lengua y velo del paladar. Los tumores de las glándulas salivales accesorias tienen las mismas características que los de las glándulas salivales principales (adenoma pleomorfo, carcinoma mucoepidermoide, carcinoma quístico adenoide, etc.).

QUISTES MUCOIDES

Los quistes mucoides (ránula en la glándula sublingual) se presentan como una tumefacción de volumen variable, indolora, redonda y de color azulado. El contenido es fluente y viscoso *(fig. 7)*. La exéresis del quiste y del componente glandular es obligatoria, de lo contrario la recidiva es inevitable. Además, en el recién nacido, la ránula congénita está vinculada a la imperforación del orificio del conducto de Wharton; la curación se consigue mediante simple sección del mismo.

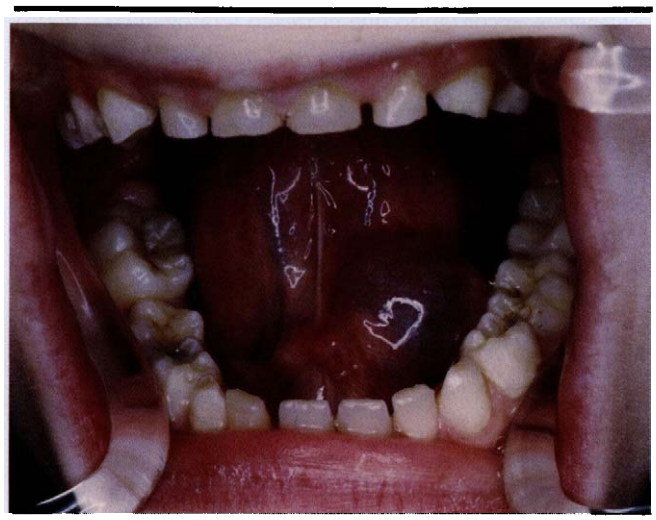

7 *Ránula sublingual.*

TUMORES DE ORIGEN TRAUMÁTICO

La diapneusis es un nódulo benigno producido por succión o aspiración de la mucosa por falta de dientes, diastema o mala posición dental. Puede ser sésil o pediculado, está cubierto por mucosa normal y se amolda a la formación causal. También forman parte de este cuadro los fibromas mucosos provocados por prótesis móviles, viejas y mal adaptadas. En el mismo contexto aparecen los traumatismos masticatorios de origen protésico por efecto de presión, que dan origen a una mucosa subprotésica roja, lisa y edematosa, pero sólo a la altura de la prótesis, lo cual permite distinguirlos de la excepcional alergia por contacto.

TUMORES VASCULARES

Los más comunes son los angiomas y los linfangiomas quísticos. Los hemolinfangiomas se localizan con mayor especificidad en la lengua y ocasionan macroglosia *(fig. 8)*. La mucosa está cubierta por numerosas seudovesículas pequeñas y translúcidas o rosadas; por su volumen, la macroglosia puede causar deformaciones óseas y lesiones del arco dental, lo que justifica una glosectomía de reducción con fines de prevención.

8 *Hemolinfangioma circunscrito en la parte media de la cara dorsal de la lengua.*

HAMARTOMAS

En la cavidad bucal se observa una forma particular de hamartoma que recibe el nombre de enfermedad de Cowden. Este síndrome de los hamartomas múltiples, trasmisibles de modo autosómico dominante, se caracteriza por la presencia de numerosos tricolemomas faciales papulonodulares. En la mucosa bucal se desarrollan lesiones papulosas o verrugosas en los labios, las encías o la lengua, que desde el punto de vista histológico corresponden a fibromas o a papilomas. Además se pueden acompañar de tumores malignos de mama, tiroides u ovarios.

LESIONES HIPERPLÁSICAS

En forma paralela a la hiperplasia gingival difusa hereditaria (como única manifestación o formando parte de un síndrome), la hiperplasia gingival puede obedecer a un factor general (etilismo y origen hemático) o medicamentoso (difenilhidantoína, ciclosporina, etc.). Estas lesiones, que antes se trataban mediante resección con asa diatérmica, actualmente pueden resolverse con azitromicina.

■ *Estomatitis hiperplásica del embarazo*

Esta lesión remite de manera espontánea después del parto. La forma menor es la gingivitis secundaria a la toma de anticonceptivos orales. Se asemeja al épulis, un tumor gingival sésil o pediculado, rojo, blando, indoloro, sangrante ante el menor roce y localizado en la encía vestibular. A veces se extiende hasta la región palatinolingual *(fig. 9)*. Su desarrollo obedece a la presencia de un factor irritante local, sumado a una predisposición hormonal (en particular en el sexo femenino) o metabólica que debe investigarse. La extirpación quirúrgica se debe practicar después de corregir el factor causal, lo cual lleva a epidermización y pérdida de la naturaleza angiomatosa. En caso contrario, la recidiva es inevitable.

■ *Botriomicoma*

La lesión es roja, sésil o pediculada, blanda, indolora y hemorrágica. Corresponde a un granuloma inflamatorio localizado en la mucosa.

Lesiones infecciosas

CANDIDIASIS

Candida albicans es un saprofito de la boca que se vuelve patógeno a raíz de modificaciones bucales de origen medicamentoso (antibióticos, inmunosupresores, citostáticos, psi-

9 *Épulis en proceso de epitelización.*

10 *Candidiasis lingual crónica con glositis hipertrófica, queilitis comisural y exudado blanquecino característico de Candida.*

cotrópicos, corticoides, etc.), local (xerostomía) o general (inmunodepresión, VIH, etc.). Puede tomar el aspecto de la forma aguda, ya sea tipo muguet con exudado blanco puro muy adherente y distribuido en islotes sobre una mucosa seca y carmínea, o tipo estomatitis eritematoerosiva. La estomatitis eritematosa es básicamente secundaria a una antibioticoterapia y se caracteriza por glositis erosiva eritematosa carmínea asociada a queilitis comisural

La forma crónica toma aspecto queratósico, papilomatoso y granulomatoso. Es más localizada y más resistente a los antimicóticos que la forma aguda. El cuadro clínico puede ser el de una glositis atrófica con presencia de una sustancia blanquecina o cremosa en la cara dorsal de la lengua *(fig. 10)*. La glositis rómbica media tiene un aspecto similar, que se caracteriza por una superficie medial lisa, en forma de rombo u ovalada por delante de la V lingual y en algunos casos mamelonada y ligeramente indurada. La bóveda palatina puede mostrar un aspecto similar a la altura de la lesión lingual: es la lesión «calcada». El granuloma moniliásico es una forma vegetante, papilomatosa, en general retrocomisural y precancerosa, lo que justifica la exéresis quirúrgica del mismo.

ENFERMEDADES INFECCIOSAS DE LA INFANCIA

Las enfermedades infecciosas de la infancia se asocian con frecuencia a manifestaciones bucales. Entre las mismas se describe el enantema de la varicela (erosión rodeada por un collar eritematoso que acompaña a las lesiones cutáneas), el eritema bucal del sarampión (signo de Koplik) o de la rubéola (manchas de Forcheimer) y la típica descamación centrípeta de la lengua en la escarlatina, asociada a descamación cutánea.

SÍFILIS

La lesiones bucales se observan en todos los períodos: el chancro y las adenopatías satélites en el período primario, las manifestaciones cutaneomucosas del período secundario (sifílides), con grado variable de infiltración según la fase evolutiva *(fig. 11)* y las lesiones profundas y destructivas del período terciario («lengua encordelada» de la glositis sifilítica y goma sifilítico).

TUBERCULOSIS

Se describen dos manifestaciones bucales predominantes: el chancro mucoso de inoculación de bordes despegados y con adenopatías satélites y la granulia bucofaríngea.

11 *Sifílides secundarias en la punta de la lengua.*

SÍNDROME DE INMUNODEFICIENCIA ADQUIRIDA

Las manifestaciones bucales son numerosas y variadas (clasificación de Pindborg): bacterianas (estomatitis ulcerosa, periodontitis, etc.), víricas (herpes simple, herpes zoster, papilomatosis), queratósica (leucoplasia vellosa formada por pequeñas estrías blanquecinas verticales en los dos tercios posteriores de la lengua) *(fig. 12)*, micóticas, tumorales (sarcoma de Kaposi, carcinomas epidermoides, linfomas no Hodgkin, etc.).

Enfermedades de la sangre

Las manifestaciones linguales de las hemopatías pueden ser reveladoras cuando preceden a las alteraciones hemáticas o generales.

ANEMIA

La anemia provoca atrofia de la mucosa lingual, la cual se presenta lisa y sin papilas, de color blanco u opalino, o se acompaña de ulceraciones aftoides ocasionalmente mínimas. Si la atrofia se suma a un determinado grado de sequedad bucal (o a queilitis comisural y parestesias), se debe buscar una anemia ferropénica, la más frecuente, o una anemia autoinmunitaria: anemia de Biermer *(fig. 13)* o por deficiencia de folatos.

POLICITEMIA

A diferencia de la anemia, en este caso predomina un eritema cutaneomucoso difuso.

12 *Leucoplasia oral cabelluda en paciente positivo para virus de la inmunodeficiencia humana.*

13 *Anemia de Biermer.*

SÍNDROMES HEMORRÁGICOS

■ ***Púrpura***

Las manifestaciones mucosas de la púrpura se presentan en forma de manchas petequiales de tamaño variable, predominantes en la parte posterior del paladar y el velo; requieren investigación etiológica. La púrpura reumática afecta a niños de 6 a 12 años: se observa púrpura velopalatina, púrpura de nalgas y miembros inferiores, y síndrome infeccioso.

■ ***Angiomatosis hemorrágica familiar (enfermedad de Rendu-Osler)***

La enfermedad de Rendu-Osler se trasmite de modo autosómico dominante y se caracteriza por telangiectasias mucosas que provocan hemorragias bucales y que por lo general no revisten gravedad, opuestas a las localizaciones nasales profundas que causan epistaxis abundantes.

■ ***Angina ampollosa hemorrágica***

Recientemente conocida, se presenta de manera espontánea o después de un traumatismo mínimo. Se manifiesta por desprendimientos hemorrágicos o por grandes ampollas de contenido hemático. Remite espontáneamente en algunos días y las recidivas son habituales. Se localizan de preferencia en las mejillas y el paladar blando. La causa es desconocida.

Lesiones pigmentadas

PIGMENTACIONES DE CAUSA LOCAL

■ ***Tabaquismo***

Puede provocar hiperpigmentación marrón negruzco vestibular, labial y dental en la región incisivocanina.

■ ***Tatuajes de origen yatrógeno***

Se observan con frecuencia en la mucosa bucal. Se producen como consecuencia de tratamientos dentales con proyecciones de amalgama hacia los tejidos adyacentes. Se caracterizan por el color azul oscuro y la frecuente topografía lineal.

■ ***Nevo mucoso***

El nevo es una hiperpigmentación bien limitada de pocos milímetros, habitualmente plana, de color marrón oscuro y frecuente en los labios. El nevo azul es más excepcional.

■ ***Melanosarcoma***

Excepcionalmente se localiza en la mucosa bucal. Es más frecuente en la bóveda del paladar, donde toma la forma de una lesión ulcerovegetante de color marrón oscuro o negro que sangra por contacto.

PIGMENTACIONES DIFUSAS

■ ***Pigmentación étnica***

Es frecuente en melanodérmicos y en personas de tipo mediterráneo. Se localiza en la encía fija y se presenta en forma de manchas múltiples de color marrón castaño más o menos confluentes.

■ ***Enfermedad de Laugier (léntigo esencial de la mucosa oral)***

Se caracteriza por manchas mucosas de color marrón oscuro, variables en número y más o menos difusas *(fig. 14)*, que en algunos casos se acompañan de pigmentación ungular en banda.

■ ***Enfermedad de Addison***

La afección mucosa es frecuente y se presenta en forma de manchas de color gris pizarra, a veces marrón o «café con leche» *(fig. 15)*.

■ ***Hemocromatosis genética o adquirida***

Causa hiperpigmentación cutaneomucosa de color gris-marrón.

■ ***Enfermedad de Besnier-Boeck-Schaumann (sarcoidosis)***

La afección bucal está compuesta por nódulos palatinos (excepcionalmente linguales o labiales) de tinte violáceo y asociados a macroqueilia. La biopsia sublingual muestra nódulos sarcoidóticos. La biopsia también puede ser positiva para manifestaciones a distancia de la enfermedad (por ejemplo, pulmonares) y sin lesión bucal visible *(fig. 16)*.

Lesiones de causa medicamentosa

La multiplicación de las sustancias químicas de uso terapéutico ha incrementado las manifestaciones de causa yatrógena. Ninguna prescripción puede considerarse anodina; por lo tanto, siempre se debe pensar en esta causa, realizar la anamnesis y consultar los manuales terapéuticos específicos.

HIPERTROFIAS GINGIVALES

Las provocan, entre otras sustancias, la difenilhidantoína, la ciclosporina, la nifepidina y los anticonceptivos orales (cf. supra).

14 *Enfermedad de Laugier.*

15 *Enfermedad de Addison.*

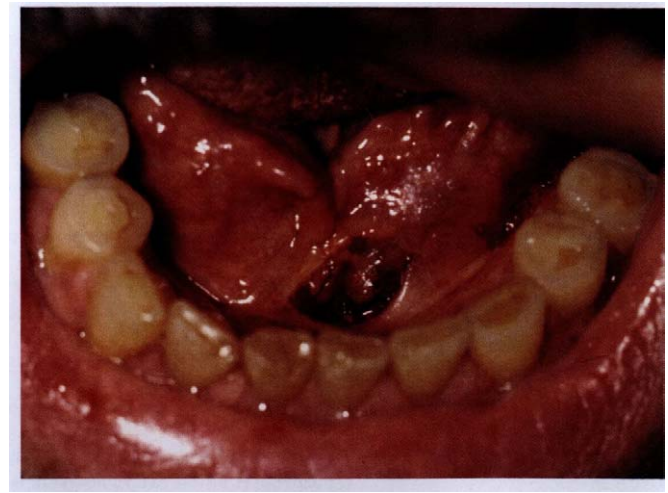

16 *Biopsia sublingual. Lo importante es el volumen de tejido extraído para el diagnóstico de sequedad bucal autoinmunitaria, sarcoidosis, reacción del injerto contra el huésped, amiloidosis, etc.*

17 *Ulceración de causa medicamentosa por nicorandil.*

ULCERACIONES

La administración de metotrexato, sales de oro, indometacina y azatioprina puede provocar ulceraciones superficiales. El nicorandil (antianginoso) ocasiona ulceraciones superficiales muy dolorosas de fondo atónico, evolución favorable y cicatrización muy lenta después de finalizar el tratamiento *(fig. 17)*. Habitualmente se localizan en la lengua. Las ulceraciones también pueden ser necróticas y más profundas, en particular secundarias a leucopenia grave (quimioterapia, glibenclamida administrada por diabetes no dependiente de la insulina, etc.).

AMPOLLAS

La ulceración puede ser resultado de la rotura de una ampolla. Toma la forma de un eritema multiforme que, en ese caso, se caracteriza por la intensidad de la afección mucosa. Los medicamentos causantes pueden ser antibióticos, quinidínicos, antirretrovíricos, sulfamidas, antiepilépticos, antiinflamatorios no esteroides, antimicóticos, etc. El pénfigo puede tener también un origen medicamentoso (tiopronina).

LESIONES LIQUENOIDES

Se observan tras la administración de sales de oro, penicilamina, prometacina, antipalúdicos de síntesis, etc.

PIGMENTACIONES

A veces se observan pigmentaciones de color marrón amarillento provocadas por antipalúdicos de síntesis (cloroquina, amodioquina, etc.), de color marrón por algunos antirretrovíricos y de color violeta por busulfán o algunos antibióticos (minociclina).

SEQUEDAD BUCAL

Aparte de la irradiación cervicofacial, son frecuentes las xerostomías de causa yatrógena por neuropsicotrópicos, antidepresivos, ansiolíticos, antihipertensivos, antiarrítmicos, antiparkinsonianos, etc. La biopsia de la glándula sublingual permite descartar una xerostomía de origen autoinmunitario (síndrome de Sjögren).

AGEUSIA Y DISGEUSIA

La pueden desencadenar antiinfecciosos, antiinflamatorios, anticoagulantes, antimitóticos, etc.

Estomalgia

Algunas sensaciones anormales (quemaduras, comezón, sensación de sequedad bucal, etc.) son motivo frecuente de consulta, en particular en las mujeres. Las parestesias bucales psicógenas sin manifestaciones clínicas, que habitualmente remiten por la noche y durante las comidas, se tratan fundamentalmente con psicoterapia y psicotrópicos (por ejemplo, amitriptilina).

Cualquier referencia a este artículo debe incluir la mención del artículo original: Billet J, Malard O, Tessier MH et Beauvillain de Montreuil C. Pathologie de la muqueuse buccale. Encycl Méd Chir (Elsevier SAS, Paris, tous droits réservés), Oto-rhino-laryngologie, 20-624-A-10, 2003, 10 p.

Bibliografía

[1] Ben Slama L. Lésions précancéreuses de la muqueuse buccale. *Rev Stomatol Chir Maxillofac* 2001 ; 102 : 77-108

[2] Laskaris G. Atlas des maladies buccales. Paris : Médecine-Sciences-Flammarion, 1989 : 1-321

[3] Legent F, Billlet J, Malard O. Atlas pratique oreille et bouche. Paris : Masson, 2001 : 1-274

[4] Piette E, Billet J, Beauvillain de Montreuil C. Manifestations buccopharyngées des dermatoses. *Encycl Méd Chir* (Éditions Scientifiques et Médicales Elsevier SAS, Paris), Oto-rhino-laryngologie, 20-252-A-10, 1999 : 1-10

[5] Piette E, Reychler H. Traité de pathologie buccale et maxillo-faciale. Bruxelles : De Boeck Université, 1991 : 1-1977

[6] Pindborg JJ. Atlas des maladies de la muqueuse buccale. Paris : Masson, 1995 : 1-324

[7] Szpirglas H, Ben Slama L. Pathologie de la muqueuse buccale. Paris : Elsevier, 1999 : 1-300

[8] Vaillant L, Goga D. Dermatologie buccale. Paris : Doin, 1997 : 1-295